



Deutsche Gesellschaft für Kardiologie –  
Herz- und Kreislaufforschung e.V. (DGK)

Achenbachstr. 43, 40237 Düsseldorf

Geschäftsstelle: Tel: 0211 / 600 692 - 0 Fax: 0211 / 600 692 - 10 E-Mail: info@dgk.org  
Pressestelle: Tel: 0211 / 600 692 - 61 Fax: 0211 / 600 692 - 67 E-Mail: presse@dgk.org

**Pressemitteilung**

*Abdruck frei nur mit Quellenhinweis: Presstext DGK 04/2007*

**Therapie von Stenosen des  
linkskoronaren Hauptstammes:  
Ist der Sirolimus-beschichtete Stent dem operativen  
Vorgehen überlegen?**

**Dr. Harald Rittger, Coburg**

**Donnerstag, 12. April 2007 (Saal 8), 11 – 12.30 Uhr**

Die interventionelle Therapie von Stenosen des linkskoronaren Hauptstammes (LM) wird kontrovers diskutiert. Erst seit der Einführung von Medikamenten-beschichteten Stents (DES) können die bislang unvorteilhaften Resultate nach alleiniger Ballondilatation oder dem Einsatz von nicht Medikamenten-beschichteten Stents (BMS) verbessert werden. Bislang liegen wenige Daten zum Vergleich zwischen der koronarinterventionellen Therapie und der operativen Behandlung von LM-Stenosen (ACVB) vor.

In der vorliegenden Arbeit vergleichen wir das klinische Ergebnis von Patienten, bei denen eine interventionelle Therapie zur Behandlung der linkskoronaren Hauptstamm-Stenose durchgeführt wurde, mit Patienten, die sich aufgrund einer LM-Stenose im gleichen Zeitraum einer Bypassoperation unterzogen hatten.



Dr. Harald Rittger

**Methoden**

In der Zeit von 04/04 und 04/06 wurden 157 Patienten mit einer symptomatischen linkskoronaren Hauptstammstenose > 60 Prozent in unserer Klinik einer weiteren revaskularisierenden Therapie zugeführt.

Bei 50 Patienten wurde eine Koronarintervention mit Implantation eines oder mehrerer Sirolimusstents (Cypher, Fa. Cordis), bei 107 Patienten eine ACVB-Operation durchgeführt.

Im Rahmen der Nachbeobachtung wurde die Häufigkeit von akuten Myokardinfarkten, Tod oder Schlaganfällen sowie die Revaskularisation der Zielläsion evaluiert (MACCE-Rate).

## **Ergebnisse**

Zehn Patienten der interventionellen und fünf der operativen Gruppe wurden notfallmäßig revaskularisiert und wurden deshalb, ebenso wie fünf weitere Patienten der operativen Gruppe, bei denen gleichzeitig ein Mitral- oder Aortenklappenersatz vorgenommen worden war, von der Analyse ausgeschlossen.

Die 40 Patienten der interventionellen Gruppe (31 männlich, 9 weiblich, mittleres Alter  $72 \pm 12$  Jahre) sowie 97 Patienten der operativen Gruppe (68 männlich, 29 weiblich, mittleres Alter  $69 \pm 11$  Jahre) wurden über einen Zeitraum von sechs Monaten nachbeobachtet. Hochrisikopatienten entsprechend einem Parsonnetscore von  $> 15$  lagen bei 42,5 Prozent der Patienten der interventionellen sowie bei 33 Prozent der operativen Gruppe vor.

In 25 Prozent der Fälle handelte es sich um eine proximale oder im mittleren Abschnitt gelegene Läsion, bei 30 Patienten (75 %) war durch eine distale LM-Stenose die Bifurkation von RCX und LAD involviert.

Die primäre Erfolgsrate belief sich auf 97,5 Prozent, ein Patient mit zweifelhaftem angiografischen Erfolg wurde vier Wochen nach Intervention bei persistierender Angina Pectoris einem operativen Vorgehen zugeführt. GP IIb-IIIa-Rezeptorenblocker wurden in 50 Prozent der Fälle eingesetzt.

Die 30-Tages-MACCE-(Major Adverse Cardiac and Cerebrovascular Event)-Rate betrug in der interventionellen Gruppe 7,5 Prozent (1\* Infarkt, 1\* Tod aus extrakardialer Ursache, 1\* Revaskularisation der Zielläsion - TLR), in der operativen Gruppe 11,3 Prozent (3\* kardialer Tod, 1\* extrakardialer Tod, 1\* Infarkt, 6\* Apoplex).

Die Sechs-Monats-MACCE-Rate betrug in der interventionellen Gruppe 15 Prozent (1\* kardial, 1\* extrakardial, 2\* Infarkt, 2\* TLR), in der operativen Gruppe 13,4 Prozent (1\* Infarkt, 3\* kardialer Tod, 2\* extrakardialer Tod, 1\* Infarkt, 8\* Apoplex).

Das geschätzte MACCE-freie Überleben nach sechs Monaten betrug für die interventionelle Gruppe 85 Prozent, für die operative Gruppe 86,6 Prozent

In der interventionell behandelten Gruppe fand sich bei einem von 40 Patienten eine Instent-Restenose (2,5 %) des mitbehandelten R. circumflexus.

Ein Patient erlitt nach Absetzen von Clopidogrel eine Stentthrombose der LAD, jedoch nicht der Zielläsion, im Mittel waren in dieser Gruppe 1,7 weitere Interventionen an anderen Gefäßen notwendig.

## **Diskussion**

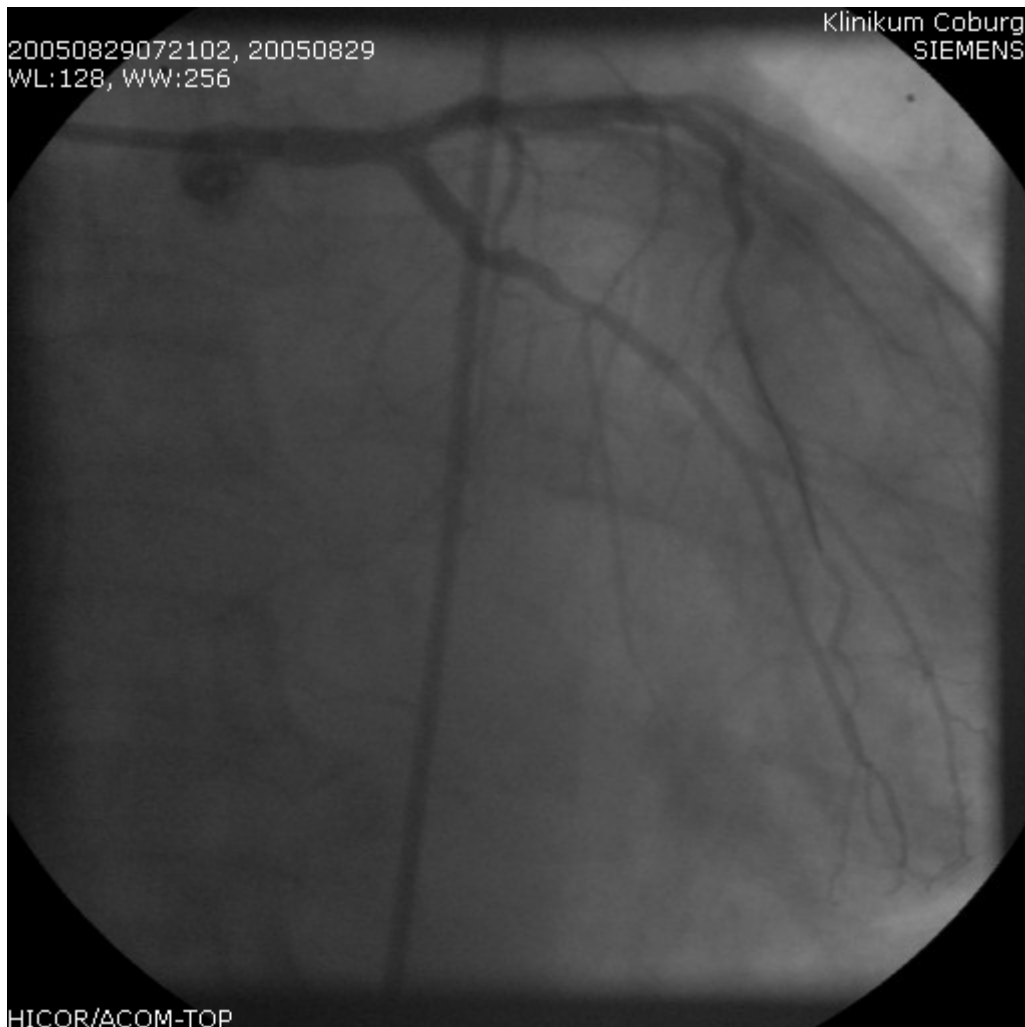
Die Hauptaussage dieser Untersuchung ist, dass eine interventionelle Therapie der linkskoronaren Hauptstammstenose mit Sirolimusstents möglich ist – und zwar mit vergleichbaren MACCE-Raten wie beim operativen Vorgehen. Bezüglich zerebrovaskulärer Ereignisse zeigt unsere Untersuchung einen deutlichen Vorteil für das interventionelle Vorgehen. Unabhängig davon bleibt das operative Vorgehen die Therapie der Wahl bei einer linkskoronaren Hauptstammstenose. Unsere Ergebnisse belegen jedoch, dass mit dieser Methode ein sicheres, zum operativen Vorgehen alternatives Verfahren zur Verfügung steht, mit hohen

primären Erfolgsraten und guten mittelfristigen Daten bezüglich klinischer Ereignisse.

Trotz eines hohen Anteils an distalen LM-Stenosen mit entsprechend aufwändigen Interventionstechniken, zeigte sich in diesem Patientengut eine niedrige ISR- und TLR-Rate. Das längerfristige Follow-up wird weitere Auskunft über die Langzeitfolgen dieser Therapieform bringen.

### **Schlussfolgerung**

Trotz eines älteren Patientengutes mit einem höheren operativen Risiko in der Interventionsgruppe zeigte sich kein signifikanter Unterschied hinsichtlich der mittelfristigen MACCE-Rate verglichen mit dem operativen Vorgehen. Unsere Ergebnisse zeigen, dass die interventionelle Therapie von LM-Stenosen mit Sirolimus-beschichteten Stents eine Alternative zum operativen Vorgehen darstellt.



20050829072102, 20050829  
WL:128, WW:256

Klinikum Coburg  
SIEMENS

HICOR/ACOM-TOP

